Материалы конференции
«Инновационные медицинские технологии»,
Франция (Париж), 14-21 марта 2014 г.

Медицинские науки

ОСОБЕННОСТИ ВИСОЧНО-НИЖНЕЧЕЛЮСТНЫХ СУСТАВОВ ПРИ РАЗЛИЧНЫХ ФОРМАХ СНИЖЕНИЯ ВЫСОТЫ ГНАТИЧЕСКОЙ ЧАСТИ ЛИЦА

Фищев С.Б., Севастьянов А.В.

Санкт-Петербургкий государственный педиатрический медицинский университет, г. Санкт-Петербург, Россия;

В работе представлены особенности расположения элементов височно-нижнечелюстных суставов при различных формах снижения высоты гнатической части лица (зубоальвеолярной, гнатической, сочетанной). Предложена методика анализа томограммы височно-нижнечелюстного сства. Полученные данные о расположении элементов височно-нижнечелюстного сустава в зависимости от формы снижения высоты гнатической части лица могут быть использованы при выборе методов ортодонтического и протетического лечения пациентов с различными формами снижения высоты гнатической части лица.

Ключевые слова: ортодонтия, ортопедия, аномалии окклюзии, международное нормализованное отношение (МНО).

The work represents the features of arrangement of temporomandibular joint elements at various forms of height reduction of the gnathic part of the face (teeth-alveolar, gnathic, combined). The technique of analysis of temporomandibular joint tomograms is offered. The received data on arrangement of the temporomandibular joint elements depending on the form of decrease in height of the gnathic part of the face can be used for selection of methods of orthodontic and prosthethic treatment in patients with various forms of the face gnathic part height reduction.

Keywords:orthodontia, orthopedia, occlusion anomalies an international normalized ratio (INR).

Этиология нарушений функции височно-нижнечелюстного сустава при снижении гнатической части лица многообразна, что отмечено в работах отечественных и зарубежных исследователей. При этом изменяется положение суставной головки нижней челюсти, в результате чего образуется увеличенное давление на центральную и верхнюю области суставной поверхности височной кости, что влечет за собой их перестройку [1,3].

Современное представление о заболеваниях сустава базируется наихполиэтиологичности [2,4,5,6]. В тоже время недостаточно сведений о взаиморасположении элементов височно-нижнечелюстного сустава при различных формах снижения высоты гнатической части лица.

Цель работы

Определение особенностей расположения элементов височно-нижнечелюстных суставов у пациентов с различными формами снижения высоты гнатической части лица.

Методика исследования

Для расчёта положения элементов височно-нижнечелюстного сустава по томограмме в диагностических целях предлагаем за основу расчётов брать линию, проведённую от нижнего края суставного бугорка до нижнего края наружного слухового прохода, измеряя расстояние от вершины суставного бугорка до задней стенки височно-нижнечелюстной ямки, что является шириной суставной щели (АВ) (рис. 1.).

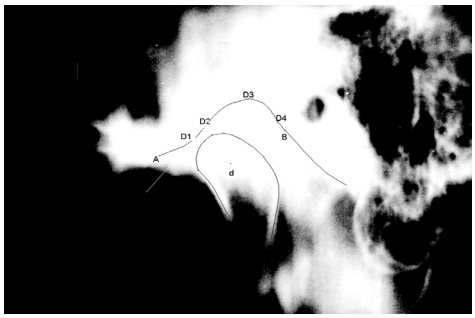

Рис. 1. Томограмма сустава с нанесенными реперными линиями.

Далее измеряли диаметр головки нижней челюсти (d), в наиболее широком месте параллельно линии АВ. Затем измеряли суставную щель в переднем отделе (D1), которая равна наименьшему расстоянию между головкой нижней челюсти и передней стенкой височно-нижнечелюстной ямки. Таким же образом измеряли суставную щель в заднем отделе (D4). В верхнем отделе щель измеряли в двух местах. Для этого из центра диаметра головки нижней челюсти проводили две линии: первую - через наиболее удалённую точку головки нижней челюсти от линии АВ, и измеряли расстояние до свода височно-нижнечелюстной ямки (D2); вторую – через наиболее высокую точку свода височно-нижнечелюстной ямки по отношению к линии АВ, и измеряели расстояние до головки нижней челюсти (D3). Последнее измерение – угол наклона ската суставного бугорка (α), который измеряли между линиями АВ и касательной, проведённой по скату суставного бугорка.

Нами выделено три основные группы пациентов. В первую группу входили пациенты с зубоальвеолярной формой снижения гнатической части лица (зубоальвеолярные формы аномалий окклюзии в вертикальном и сагиттальном направлениях, повышенная стираемость зубов, наличие дефектов зубных рядов). У пациентов второй группы определялись гнатические формы, обусловленные изменением морфологических параметров челюстей (изменение размеров и положения челюстей, положение височно-

нижнечелюстного сустава, аномалии окклюзии). У пациентов третьей группы гнатические формы патологии были осложнены зубоальвеолярной формой снижения высоты гнатической части лица.

Результаты исследования и их обсуждение

При осмотре полости рта у пациентов 1 группы объективно отмечалась уменьшение межальвеолярной высоты, наличие дефектов зубных рядов, зубоальвеолярная деформация зубных рядов.

При рентгенологическом исследовании височно-нижнечелюстных суставов в большинстве случаев мы выявляли нарушения нормальных топографических соотношений элементов этого сочленения. Суставные головки нижней челюсти были смещены дистально и кверху, отмечалось расширение суставной щели в переднем отделе и сужение ее в задневерхнем отделе. Одним из основных этапов ортодонтического лечения этих пациентов было осуществление поэтапного дозированного мезиального перемещения нижней челюсти, с целью нормализации её положения.

Результаты исследования височно-нижнечелюстного сустава показали, чтоу пациентов с уменьшенной высотой гнатической части лица, сформировавшейся после удаления жевательных зубов или в результате повышенной стираемости твердых тканей, положение головки нижней челюсти в височно-нижнечелюстной ямке соответствовало её дистальному положению по отношению к норме на 18 – 20 % её просвета, суставная щель в верхнем отделе (D3) также была увеличена в среднем на 0,7 – 0,9мм. В тоже время диаметр суставной головки (D), величина суставной ямки (A-B),угол наклона ската суставного бугорка (α), как правило, соответствовал норме, что свидетельствовало о зубоальвеолярной форме деформации, без нарушения основных параметров анатомических образований височно-нижнечлюстных суставов.

Для пациентов 2 группы, у которых снижение высоты нижней части лица было обусловлено гнатическими формами аномалий (дистальная, мезиальная, глубокая резцовая окклюзии), изменения челюстно-лицевой области были выражены. В тоже время пациенты в течение длительного времени были адаптированы к таким условиям функционирования челюстно-лицевой области.

В полости рта и по данным телерентгенографии диагностировалась патология окклюзии.

В большинстве случаев при рентгенологическом исследовании височно-нижнечелюстных суставов у пациентов 2 группы соотношение элементов в самих сочленениях были не нарушены и адаптированы к длительному существованию аномальной окклюзии. Головка нижней челюсти, как правило, не была смещена в суставной впадине дистально. Она располагалась у основания суставного бугорка. Суставная щель в переднем отделе не расширена, а в заднем отделе не сужена. Однако суставные бугорки были значительно выражены, что свидетельствовало о ремоделировании суставной ямки. Результаты исследования височно-нижнечелюстного сустава показали, чтоу пациентов с гнатической формой снижения высоты лица, положение головки нижней челюсти в височно-нижнечелюстной ямке соответствовало её дистальному положению по отношению к норме на 10% – 15% её просвета, суставная щель в верхнем отделе практически соответствовала норме. В отличие от пациентов 1 группы отмечалось увеличение угла наклона суставного бугорка, который был более выражен, а сустав был адаптирован к условиям длительного функционирования сустава в положении аномальной окклюзии.

Для пациентов 3 группы, у которых снижение высоты нижней части лица, обусловленное гнатическими формами аномалий и осложненное зубоальвеолярными формами (деформациями зубных дуг, повышенной стираемостью твердых тканей зубов) изменения челюстно-лицевой области были более выражены. В тоже время пациенты в течение длительного времени были адаптированы к таким условиям функционирования челюстно-лицевой области. Однако после появления дефектов зубных рядов в боковых отделах нередко возникал «травматический узел» в переднем отделе, что усугубляло патологию, приводило к повышеннойстираемости зубов, наклону их в сторону дефекта, зубоальвеолярному выдвижению антагонистов.

При осмотре полости рта отмечалось снижение межальвеолярной высоты, аномальная окклюзия, повышенная стираемость передних зубов верхней челюсти, дефекты зубных рядов и твердых тканей.

Результаты анализа телерентгенограммы в боковой проекции показали, что у пациентов 3 группы, в отличие от пациентов 1 группы, положение челюстей не всегда соответствовало норме.

При рентгенологическом исследовании височно-нижнечелюстных суставов мы выявляли нарушения нормальных топографических соотношений элементов этого сочленения. Отмечалось деформация суставной ямки, увеличение угла наклона ската суставного бугорка. Изменения размеров суставной щели определялось при сопутствующей патологии, связанной с вторичной деформацией.

Результаты исследования височно-нижнечелюстного сустава при наличии вторичных деформаций показали, чтоу пациента положение головки нижней челюсти в височно-нижнечелюстной ямке не соответствовало её нормальному положению, суставная щель в переднем (D1) отделе составляла 3.5 мм, верхнем (D3) отделе была 5,0 мм, а в заднем отделе (D4) была меньше нормы и составляла 1,2 мм. При этом расстояние A-B составляло 18,6 мм, а угол ската суставного бугорка был 45 градусов

Таким образом, изменения в расположении элементов височно-нижнечелюстных суставов определяются формой снижения высоты гнати-

ческой части лица, что необходимо учитывать при выборе тактики ортодонтического и протетического лечения пациентов с уменьшенной высотой гнатической части лица.

Список литературы

1. Персин Л.С., Попова И.В., Кузнецова Т.В. Совершенствование методов диагностики зубочелюстных аномалий // Стоматология. 1999. №1. С. 50-53.
2. Хватова В.А. Окклюзия и артикуляция в практике ортопеда и зубного техника // Новое в стоматологии. 1999. №1. С. 29-34.
3. Хватова В.А., Ступников А.А. Классификация видов окклюзии с учетом состояния височно-нижнечелюстного сустава // Новое в стоматологии. 2001. №3. С.34-42.
4. Halazonetis D. Three-dimensional cephalometry. A color atlas and manual / D. Halazonetis // American JoumalOf Orthodontics add Dentofacial Orthopedics. – 2006. – № 2. – P. 315.
5. Proffit W.R., Fields H. W. Contemporary Orthodontics, 4rd Edition. Mosby. – 2007. – 751 p.

Фармацевтические науки

ОБОСНОВАНИЕ ПРИМЕНЕНИЕ ГЛИЦИНА ПРИ МЫШЕЧНОЙ СПАСТИЧНОСТИ

Ивашев М.Н., Сергиенко А.В., Савенко И.А., Арльт А.В.

Аптека «Профессорская», Ессентуки, Россия, e-mail: ivashev@bk.ru

Развитие мышечной спастичности происходит после поражения нисходящих двигательных систем при обязательном вовлечении в процесс кортико-спинального тракта. До сих пор актуальна коррекция препаратами этой патологии [1].

Цель исследования. Определить возможности аминокислоты глицина.

Материал и методы исследования. Анализ научных публикаций.

Результаты исследования и их обсуждение. Основные причины спастичности: изменение возбудимости спинальных интернейронов и нарушение выделения спинальных нейротрансмиттеров L-глутамата и L-аспартата, которые воздействуют на специфические рецепторы, которые могут быть подразделены на N-метил-D-аспартат (NMDA) и не-NMDA; при этом NMDA-рецепторный комплекс имеет множественные локусы для связывания с биологически активными веществами. В одном из них глицин прикрепляется к стрихнин чувствительному локусу, что необходимо для активации NMDA-рецептора возбуждающими аминокислотами. Связывание агонистов с областью распознавания NMDA-рецептора приводит к открытию ионных каналов для натрия, калия и кальция. Показано, что NMDA-рецепторы участвуют в цепи полисинаптических рефлексов, а не-NMDA-рецепторы - в цепи моносинаптических рефлексов. Поэтому NMDA- и не-NMDA-антагонисты могут влиять на поли- и моносинаптические рефлексы, а также снижать в эксперименте мышечный тонус у крыс с генетической спастичностью. Наиболее важным ингибиторным трансмиттером в нервной системе является ГАМК. Глицин выполняет роль естественного тормозного медиатора, взаимодействующего с ГАМК-ергическими рецепторами, поэтому возможно его применение в качестве миорелаксанта в комплексной терапии различных заболеваниях, сопровождающихся спастичностью мышц.

Список литературы

1. Сулейманов, С.Ш. Инструкции по применению лекарственных препаратов: закон новый, проблемы прежние / С.Ш. Сулейманов, Я.А. Шамина // Проблемы стандартизации в здравоохранении. - 2011.- №11-12.- С.13-16.

Материалы конференции «Приоритетные направления развития науки, технологий и техники», Италия (Рим), 12-19 апреля 2014 г.

Биологические науки

АКТИВНОСТЬ СВОБОДНОРАДИКАЛЬНОГО ОКИСЛЕНИЯ И ЭНДОРФИНЕРГИЧЕСКОЙ СИСТЕМЫ У КРЫС С МОДЕЛЬЮ ОСТРОЙ ЛОКАЛЬНОЙ ЦЕРЕБРАЛЬНОЙ ИШЕМИИ

Левичкин В.Д., Павлюченко И.И., Каде А.Х., Охременко О.С., Трофименко А.И., Нехай Ф.А., Занин С.А.

ГБОУ ВПО «Кубанский государственный медицинский университет» Министерства здравоохранения Российской Федерации, Краснодар, Россия

Целью исследования было изучить особенности активации свободнорадикального окисления и опиоидной системы у крыс с моделью ишемического инсульта (ИИ).

Материал и методы исследования. Эксперименты проведены на 100 белых нелинейных крысах-самцах, средней массой - 250±50 гр. Крысы были разделены на 2 группы: 1 группа (n=20) - контрольная, операция этим крысам не выполнялась; 2 группа (n=20) - крысы, которым выполнялась коагуляция правой средней мозговой артерии [2]. В экспериментах использовали общий наркоз (золетил, ксиланит и раствор атропина) [3]. Забор крови у крыс из экспериментальной группы производили на 1, 3, 7 и 14 сутки. В плазме крови изучалась интенсивность максимальной вспышки хемилюминесценции (МВХЛ). Она определялась с помощью люминотестера ЛТ-01 в составе системы для диагно-